Bloqueo y radiofrecuencia de ramo medial facetario a nivel cervical, dorsal y lumbar

Tratamiento intervencionista del dolor

tech

CONTENIDO

1. Objetivos

2. Introducción

3. Recuento anatómico del ramo medial facetario

4. Bases neurofisiológicas de la radiofrecuencia convencional o térmica

5. Radiofrecuencia del ramo medial facetario

Indicaciones
Técnica
Contraindicaciones
Complicaciones

6. Conclusiones

7. Bibliografía

Objetivos

- Describir los aspectos anatómicos más relevantes del ramo medial facetario que interesan al tratamiento intervencionista del dolor.
- Enunciar las bases neurofisiológicas que fundamentan el uso de la radiofrecuencia convencional en el tratamiento del dolor.
- Mencionar elementos novedosos del uso de la radiofrecuencia del ramo medial facetario en los distintos niveles anatómicos.

Introducción

El manejo del dolor intervencionista ha ganado un interés significativo en el siglo XXI. La evolución del manejo del dolor intervencionista se denota por un desarrollo y progreso sin precedentes en el manejo del dolor crónico, específicamente el que utiliza técnicas de intervención. *The National Uniform Claim Committee* definió el manejo intervencionista del dolor como la disciplina de la medicina que se dedica al diagnóstico y tratamiento de los trastornos del dolor, utilizando técnicas intervencionistas en el manejo de varios tipos de dolor.

El dolor espinal crónico persistente se informa como aquel dolor que dura más de un año y se reporta en el 25-60 % de los pacientes. La prevalencia de dolor en diversas regiones de la columna es variable, con mayor prevalencia en la lumbalgia del 43 %, seguida del cuello con el 32 % y con menor frecuencia en la columna torácica. Se ha demostrado que las tasas de reintervención por hernia discal y estenosis espinal varían del 10 al 23 %.

En general, el 40 % de los pacientes desarrollan síndrome postquirúrgico o de cirugía de espalda fallida, que requiere tratamiento adicional. Desafortunadamente, el número de pacientes con discapacidades antes y después de la operación que requieren intervenciones quirúrgicas que incluyen fusiones complejas continúan aumentando.

La prevalencia estimada de dolor lumbar crónico es del 15 % en adultos y se incrementa con la edad, constituyendo una causa importante de discapacidad e incapacidad laboral. El Síndrome Facetario Lumbar (SFL) supone hasta el 30 % de los casos de lumbalgia crónica y aparece como consecuencia de la degeneración de la articulación facetaria (3).

Las intervenciones de las articulaciones facetarias se aplican en las regiones cervical, torácica y lumbar. Estos incluyen intervenciones diagnósticas y terapéuticas: inyecciones intraarticulares, bloqueos nerviosos de la articulación facetaria, neurotomía por radiofrecuencia convencional y neurotomía por radiofrecuencia pulsada (2).

Las articulaciones facetarias están inervadas por la rama medial del ramo posterior del correspondiente nervio raquídeo, habiendo conexiones con el nervio del nivel superior. El nervio pasa en la unión de la apófisis transversa y el macizo articular superior. En el dolor facetario, la Radiofrecuencia (RF) es especialmente útil cuando ha fracasado el tratamiento convencional y los bloqueos solo producen alivio temporal del dolor. Pueden realizarse varios niveles a la vez y también a nivel bilateral. Si la selección de pacientes es correcta, se produce un alivio del dolor hasta en un 50-75 % de los casos (4).

A principios de la década de 1930, Kirschner demostró la primera utilización conocida de RF con termo coagulación del ganglio de Gasser para la neuralgia del trigémino. El trabajo inicial de Kirschner demostró que la corriente de Radiofrecuencia Continua (RFC) creaba una lesión térmica focal en una vía neural con el objetivo de interrumpir la nocicepción. Dos décadas más tarde, en la década de 1950, el trabajo de Aronow y Cosman conduciría al advenimiento de los primeros sistemas de radiofrecuencia disponibles comercialmente. Shealy y Bogduk luego perfeccionarían las técnicas de neurotomía de RF de la rama medial percutánea, un procedimiento que esencialmente reemplazó a la neurotomía quirúrgica (5).

La terapia de radiofrecuencia se ha utilizado durante 30 años en síndromes de dolor causados por cefalea cervicogénica, lesiones de la médula espinal, neuralgia intercostal, dolor de espalda debido a disfunción de la articulación facetaria, dolor discogénico y dolor en la articulación sacroilíaca. Por lo general, la estimulación del RFC conduce a una lesión por calor en el material nervioso por encima de 45° C, lo que da como resultado un daño no selectivo de las fibras nerviosas mielinizadas y amielínicas.

Actualmente, el estándar de oro para el tratamiento del dolor facetario es el tratamiento con radiofrecuencia (evidencia alta y recomendación moderada) (6). El indicador más fuerte del dolor en las facetas lumbares es la reducción del dolor después de bloqueos anestésicos de las ramas mediales de los ramos dorsales que inervan las articulaciones facetarias.

No hay que olvidar que la denervación facetaria por radiofrecuencia tiene como objetivo generar una lesión ablativa por radiofrecuencia de las ramas mediales específicas de las facetas a ser tratadas.

La denervación facetaria por radiofrecuencia produce una lesión ablativa en la rama medial con potencial terapéutico más claro en pacientes con diagnóstico ya confirmado, produciendo posible alivio de los síntomas durante un período de 1 a 2 años. La cuidadosa selección de los pacientes y la realización adecuada de la técnica son los factores más importantes relacionados con el resultado de estas técnicas, que citado por diversos autores tienen una recomendación moderada con fines terapéuticos.

Se pueden realizar estos procedimientos para todas las áreas de la columna, sin embargo, más a menudo se llevan a cabo en la región lumbosacra. Requieren ser guiados por radioscopia o Tomografía Computada (TC) (7).

Recuento anatómico del ramo medial facetario

El ramo medial es el nervio originado en el ramo primario dorsal de cada nervio espinal. Este nervio inerva los músculos paraespinales y los elementos articulares posteriores de una vértebra y del nivel inferior. De este modo, cada segmento vertebral recibe una inervación dual del ramo medial del mismo nivel y del nivel superior. Las articulaciones facetarias y las cápsulas están inervadas por los ramos mediales.

La capacidad de las articulaciones facetarias para producir dolor se ha demostrado en voluntarios sanos mediante la inyección de soluciones irritantes en la columna cervical y lumbar, también se ha establecido el efecto analgésico de los anestésicos locales inyectados en las articulaciones (8).

A diferencia de los segmentos torácicos y lumbares, hay ocho nervios cervicales y siete vértebras cervicales, ya que el nervio se nombra por la vértebra inferior, así la raíz *C4* emerge entre las vértebras *C3* y *C4*, la raíz *C5* entre las vértebras *C4* y *C5* y así sucesivamente. La inervación procede del ramo dorsal de la raíz nerviosa correspondiente que, a su vez, se divide en la rama medial que discurre alrededor de la convexidad del pilar articular de la vértebra correspondiente. Esta localización es constante para los segmentos de *C4* a *C7* (9).

Se debe evitar caer en el error de creer que la arteria vertebral comparte espacio físico con la raíz nerviosa en el agujero intervertebral situado anterior y medial a la articulación facetaria; una dirección demasiado anterior y medial de la cánula durante el bloqueo puede lesionarla.

En todos los niveles la rama medial del ramo primario posterior del nervio raquídeo torácico sale desde el ramo dorsal dentro de 5 mm desde el margen lateral del foramen intervertebral. Desde su origen la rama medial pasa dorsalmente e inferiormente, pero muy lateral dentro del espacio intertransverso. Cuando está opuesta al extremo de la apófisis transversa de la vértebra torácica la rama medial del ramo primario posterior del nervio raquídeo torácico se curva dorsalmente a través del espacio intertransverso, llegando al final de la parte lateral del borde superior de la apófisis transversa de la vértebra torácica.

Entra en el compartimiento posterior de la espalda, cruzando ese borde y discurre caudalmente sobre la superficie de la apófisis transversa de la vértebra torácica en un plano de clivaje entre los orígenes del músculo semiespinoso torácico y el músculo *multífidus*. Después, el nervio corre inferior y medialmente, sobre la parte dorsal del músculo *multífidus*. En niveles torácicos altos una rama de la rama medial continúa hacia la línea media donde se hace cutánea. En los niveles inferiores falta una rama cutánea.

Los ramos mediales de los ramos dorsales de los nervios raquídeos torácicos comparten básicamente la misma anatomía general en todos los niveles torácicos, sin embargo, el trayecto preciso del nervio difiere en los niveles medios torácicos de los de niveles torácicos superiores e inferiores. Así, existe un trayecto arquetípico constante en los niveles altos *(T1-T3)* y en los inferiores *(T9-T10)*. No obstante, el trayecto de las ramas mediales de *T11* y *T12* difieren por la diferente anatomía ósea en estos niveles. La apófisis transversa de *T12* es sustancialmente más corta que en otros niveles. En consecuencia, el ramo medial de *T11* discurre a través de la raíz de la apófisis articular superior de *T12* (10) *(figura 1)*.

Desde *L1* hasta *L4*, cada faceta lumbar esta inervada por la porción medial del ramo primario dorsal, la cual atraviesa el espacio originado por el ligamento intertransverso, posteriormente, rodea el proceso articular superior, desciende y pasa sobre el túnel que genera el ligamento mamilo-accesorio, para, finalmente, dar inervación facetaria del mismo nivel y del nivel inferior, además de la parte medial del músculo multífido.

Respecto a *L5*, esta se ramifica en una rama medial y otra lateral (diferente a los segmentos superiores). La primera surge frente de la esquina inferolateral de la base de la articulación facetaria más baja, se devuelve para cursar alrededor de la porción caudal de la articulación lumbosacra a la cual inerva y, finalmente, termina en la región muscular de los *multifidus* (11). La rama lateral inerva las fibras del *longissimus* del dorso que surgen de la cara medial del segmento dorsal de la cresta iliaca y algunos autores describen una anastomosis con la rama dorsal *S1*.

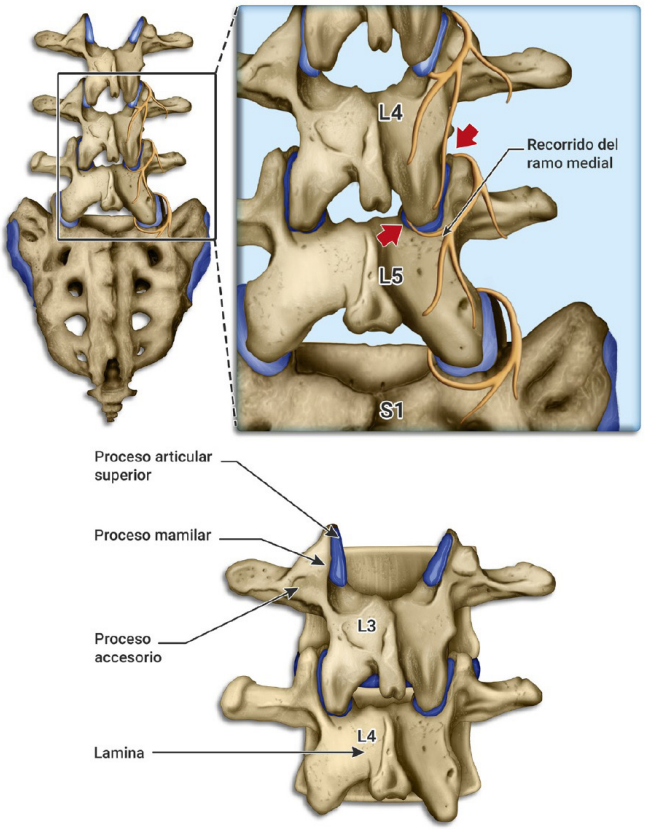

Figura 1. Elementos de interés anatómico a nivel lumbar con relación al ramo medial facetario. Won HS, 2020.

Bases neurofisiológicas de la radiofrecuencia convencional o térmica

La técnica de radiofrecuencia convencional, continua o térmica se administra una corriente de radiofrecuencia continua, lo cual genera temperaturas de 70-90° C y resulta en termocoagulación de la estructura nerviosa tratada, lo que impide la transmisión axonal (8).

Mediante la aplicación de una corriente eléctrica de alta frecuencia de forma continua a través de una aguja aislada en su totalidad, salvo en la punta, el paso de corriente genera calor, con el consiguiente aumento de temperatura en los tejidos circundantes a la punta. Por encima de los 45-50º C las estructuras celulares se destruyen y la lesión es irreversible. Dependiendo de la zona que se quiera tratar se realizarán lesiones de más o menos tiempo y temperatura.

Con la RFC se producirá una lesión térmica en el tejido que rodea al electrodo. La temperatura será máxima en el tejido que esté en contacto con el electrodo e ira disminuyendo al alejarse de este. En el caso de RFC monopolar, la lesión será elíptica de unos 5 mm de diámetro alrededor del electrodo, mientras que en la RFC bipolar la lesión será de mayor tamaño, ya que la lesión se produce debido al calentamiento del tejido en la zona que engloban ambos electrodos (4).

La denervación mediante radiofrecuencia de la articulación facetaria es un procedimiento en el cual las fibras nerviosas que inervan las articulaciones facetarias dolorosas se destruyen selectivamente por el calor administrado a través de una aguja que emite ondas de radio. El tratamiento de denervación consiste en colocar una aguja especial (sonda de radiofrecuencia) cerca del nervio de la articulación y cuando la corriente de radiofrecuencia pasa por la sonda, se crea un área muy pequeña de calor que causa la destrucción selectiva del nervio sensitivo de la articulación que se trata.

Este procedimiento no afecta a ninguna otra parte del cuerpo. Para asegurarse de que la sonda esté lo suficientemente cerca del nervio, previamente se le hace una prueba con una pequeña cantidad de electricidad y se pide la respuesta. Esta prueba ayuda a la colocación de la aguja en el lugar exacto y alejada de otros nervios (principales) de la columna vertebral (12).

Sabía que por encima de los 45-50º C de temperatura se produce necrosis por coagulación, licuefacción, desmielinización y destrucción macroscópica del tejido a más de 70º C.

Radiofrecuencia del ramo medial facetario

La técnica de ablación por radiofrecuencia de ramos mediales consiste en colocar, mediante guía fluoroscópica, una cánula de radiofrecuencia paralela a estos nervios sensitivos, de manera que se asegure una lesión de este en la porción posterolateral de la vértebra (8).

Indicaciones

La neurotomía térmica por Radiofrecuencia Continua (RFC) del ramo medial del nervio que inerva la articulación ha mostrado ser efectiva en la disminución del dolor, sin embargo, se ha asociado con incomodidad posterior a la intervención, neuritis o daño de nervio motor. En tres ensayos clínicos aleatorizados se encontraron que el tratamiento con Radiofrecuencia Pulsada (RFP) es menos efectivo que RFC en el control del dolor y retorno de la funcionalidad en pacientes con dolor facetario crónico, por lo que se recomienda la RFC posterior a un tratamiento convencional fallido, con un buen perfil de seguridad (recomendación fuerte) (13).

Según 2020 *American Society of Interventional Pain Physicians (ASIPP) Guidelines*, la evidencia es variable para cada modalidad y para cada región (2). Para la columna lumbar, el nivel de evidencia es II con una fuerza de recomendación moderada para la ablación por radiofrecuencia lumbar, siendo la localización anatómica donde se reúnen las mayores evidencias y estudios sobre la seguridad y eficacia, cuando se le compara con otras modalidades invasivas de manejo del dolor facetario.

La evidencia de una mejoría a largo plazo con la neurotomía por radiofrecuencia cervical es de nivel II, con una fuerza de recomendación moderada y cuando se realiza después del diagnóstico de dolor en la articulación facetaria cervical con bloqueos anestésicos locales comparativos controlados y utilizando un criterio estándar de alivio del dolor del 80 %. La evidencia es de nivel III para la ablación por radiofrecuencia torácica con una fuerza de recomendación débil a moderada y con evidencia emergente, en pacientes con diagnóstico apropiado mediante bloqueos anestésicos locales comparativos controlados con 80 % estándar de criterio de alivio del dolor.

La radiofrecuencia del ramo medial cervical tiene tres indicaciones principales: síndrome facetario cervical, la cefalea cervicogénica de origen facetario y el síndrome de latigazo cervical postraumático (4).

Según Lee *et al*, la neurotomía por radiofrecuencia de la rama medial cervical se puede utilizar para el tratamiento del dolor espinal a este nivel cuando las articulaciones facetarias se han identificado como la etiología del dolor mediante bloqueos de diagnóstico (evidencia alta y recomendación fuerte) (figura 2).

La evidencia apoya mejor el uso de radiofrecuencia térmica convencional (60 a 80° C) durante 60 a 90 segundos. Si bien se ha informado del uso de RF pulsada en las ramas mediales cervicales, se necesitan más estudios. Múltiples pasos y utilizando dos enfoques separados, pueden permitir la neurotomía en una porción más grande de la rama medial, lo que resulta en un mejor alivio del dolor con una duración más prolongada. Si el dolor cervical reaparece, la evidencia respalda el uso de la neurotomía repetida con eficacia reproducible. Aunque el momento es muy variable, el procedimiento puede repetirse cada seis meses.

Estos autores señalan, además, que el uso de RFN torácica está indicado para el dolor lumbar axial en ausencia de síntomas radiculares. La evidencia de bajo nivel sugiere que la ablación por Radiofrecuencia Tradicional (RFC) y la RFC bipolar pueden proporcionar un alivio del dolor más duradero que la RF pulsada y la RF enfriada (CRFA), pero dadas las diferencias metodológicas de los estudios, es imposible sacar conclusiones firmes. Si el dolor torácico reaparece, la evidencia sugiere que repetir la RF es eficaz. En los únicos ensayos controlados aleatorios que incluyen la RF de la columna torácica, estos autores demostraron que la ablación con alcohol era más eficaz que la RF tradicional.

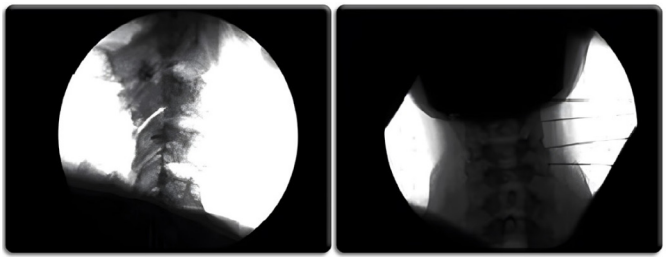

Figura 2. Radiofrecuencia térmica facetaria a nivel cervical, vistas lateral y AP, con la posición de la punta de la aguja con relación al macizo articular. Martínez Suárez JE, 2017.

En resumen, la neurotomía por radiofrecuencia de la rama medial torácica se puede utilizar para el tratamiento del dolor toracolumbar cuando las articulaciones facetarias se han identificado como la etiología del dolor mediante bloqueos diagnósticos (evidencia moderada y recomendación débil) (5).

La sintomatología inespecífica del dolor facetario y la ausencia de hallazgos concluyentes en las técnicas de imágenes convencionales, dificultan el diagnóstico, por lo que el bloqueo anestésico del ramo medial se presenta como la única opción diagnóstica en el síndrome facetario lumbar. La mejoría del dolor confirma el diagnóstico y el paciente es candidato a la ablación por radiofrecuencia del ramo medial. La RF supone actualmente la mejor opción terapéutica en el SFL refractario al tratamiento médico convencional, sin embargo, un porcentaje significativo de pacientes precisan nuevas reintervenciones debido al empeoramiento clínico causado por la regeneración del ramo medial en la cápsula articular enferma (3).

Algunos autores sugieren que el uso de neurotomía por Radiofrecuencia Lumbar (LRFN) es principalmente para los síntomas del dolor lumbar en ausencia de síntomas radiculares. Los bloqueos de la rama medial, generalmente se consideran más predictivos para el éxito con LRFN que las inyecciones intraarticulares en las facetas. Además del éxito de la LRFN inicial, se ha demostrado que la eficacia de la LRFN repetida con la recurrencia del dolor es muy reproducible.

La posición óptima de los electrodos es paralela a los nervios diana, aunque se necesitan más pruebas. La evidencia apoya mejor el uso de radiofrecuencia térmica convencional (60 a 80° C) durante 60 a 90 segundos (evidencia alta y recomendación fuerte) (5).

Las pautas del *National Institute for Health and Care Excellence* (NICE) recomiendan que los pacientes con características clínicas que sugieran dolor con un componente de la articulación facetaria y que no experimenten una mejoría de los síntomas de dolor de moderados a graves, con un tratamiento conservador, se les ofrezca un Bloqueo de Rama (BRNM) del nervio medial (a la articulación facetaria) con anestesia local (14). Los pacientes que responden positivamente al BRNM pueden someterse a denervación por radiofrecuencia, un procedimiento mínimamente invasivo que tiene como objetivo reducir el dolor al interrumpir la señal de dolor de los nervios de la rama medial en la columna y el cerebro desnaturalizando el nervio objetivo.

Schneider *et al*. realizaron una revisión sistemática acerca de la efectividad de la neurotomía térmica de la rama medial lumbar, estratificada por métodos de diagnóstico y técnica de procedimiento (15). Demostraron que, a los seis meses, el 26 % de los pacientes seleccionados mediante un solo bloqueo de rama medial con un 50 % de alivio y tratados mediante una técnica perpendicular, lograron al menos un 50 % de alivio del dolor. La selección de pacientes y la técnica más rigurosa con dos bloqueos de rama medial de diagnóstico con un alivio del dolor del 100 % y la colocación de electrodos paralelos, dio como resultado que el 56 % de los pacientes experimentaran un alivio del dolor del 100 % a los 6 meses.

Lee et al. evaluaron la eficacia de la denervación por radiofrecuencia convencional en pacientes con dolor lumbar crónico originado en las articulaciones facetarias, además, concluyeron que la denervación por radiofrecuencia convencional resultó en una reducción significativa del dolor lumbar que se origina en las articulaciones facetarias en pacientes que muestran la mejor respuesta a los bloqueos de diagnóstico durante los primeros 12 meses en comparación con los procedimientos simulados (16), sin embargo, algunos autores plantean que se necesitan mayores evidencias de los beneficios de estas técnicas para el tratamiento de la lumbalgia crónica.

Chappell et al. plantean en una revisión sistemática (2020) que la radiofrecuencia de dianas lumbosacras seleccionadas parece tener un efecto positivo pequeño, a corto plazo, para el tratamiento de pacientes con dolor dorsal crónico, sin embargo, la calidad de la evidencia para la mayoría de los resultados es de calidad baja o muy baja y todavía existe un grado de incertidumbre, particularmente, en torno a la duración del efecto (17). Por tanto, aún quedan interrogantes abiertas sobre la eficacia de la RFC de los ramos mediales facetarias y las próximas investigaciones deben centrarse – a juicio de estos autores – en la selección de los candidatos y dianas óptimas para dicho proceder.

Técnica

La capacidad de las articulaciones facetarias para producir dolor se ha demostrado en voluntarios sanos, mediante la inyección de soluciones irritantes en la columna cervical y lumbar y también se ha establecido el efecto analgésico de los anestésicos locales inyectados en las articulaciones. La técnica de ablación por radiofrecuencia de ramos mediales consiste en colocar, mediante guía fluoroscópica u otro método de imagen, una cánula de radiofrecuencia paralela a estos nervios sensitivos, de manera que se asegure una lesión de este en la porción posterolateral de la vértebra (8).

A nivel cervical la técnica se puede realizar con varios abordajes, el más usado es el abordaje lateral, en el que se coloca al paciente en decúbito supino, con una ligera posición de hiperextensión cervical. Se realiza una Rx en AP para seleccionar los niveles que se desea tratar. Se marca el centro del rombo que se observa en la columna cervical, esa será la diana de la aguja que se debe introducir en visión túnel hasta hacer contacto óseo. Antes de realizar la RF se realiza una Rx en AP para comprobar que no se ha sobrepasado el macizo articular. La técnica se puede realizar mediante un abordaje posterior con el paciente en decúbito prono, con una almohada bajo el tórax para flexionar ligeramente la columna cervical.

La eficacia de la RFN cervical depende en gran medida de la técnica adecuada. Existe evidencia alta para el alivio del dolor a corto y largo plazo con protocolos de denervación que involucran múltiples lesiones. Desde entonces, esta técnica se ha adoptado como estándar de atención (5). En su adopción más rigurosa, la RFN de la rama medial cervical es un procedimiento de dos pasos:

- Inserción oblicua.
- Inserción sagital que permite lesiones en dos sitios separados a lo largo de la trayectoria, aumentando el área de la lesión térmica. El paso oblicuo está destinado a colocar lesiones sobre el tercio anterior de la apófisis articular superior. El paso sagital está destinado a colocar lesiones a lo largo de la cara lateral del pilar articular en el que se encuentra la rama medial del nervio *(figura 3)*.

A nivel lumbar (el más usado), con el paciente en prono y con una almohada debajo del abdomen para disminuir lordosis, se realiza una Rx en AP para localizar el nivel a tratar; una vez localizado se realizará una Rx oblicua (entre 10-30°) para identificar la imagen radiológica del *Scotty dog* (consiste en aproximar la columna facetaria y la apófisis espinosa al lado contralateral). Con visión oblicua se dirige la aguja en visión túnel hacia la diana. Es importante una visión lateral comprobando que no se avanza más allá del macizo articular (4).

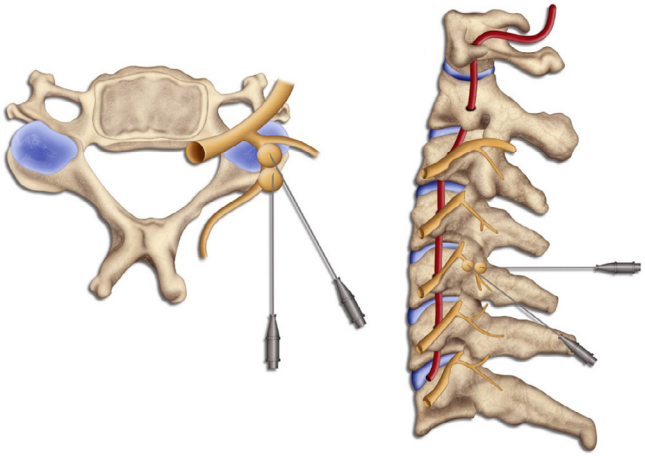

Figura 3. Disposición sagital y oblicua para la RFC del ramo medial facetario cervical. Lee D, 2021.

El comité de *American Society of Regional Anesthesia and Pain Medicine* recomienda el uso de vistas verdaderas anteroposterior, oblicua ipsilateral (*Scotty-dog*) y lateral verdadera en fluoroscopia durante la colocación de cánulas de RFA, para asegurar que las puntas estén fuera de los agujeros neurales (18). La ausencia de respuestas sensoriomotoras en una distribución radicular en respuesta a la estimulación de prueba antes de la RFC, también puede reducir la probabilidad de lesión de la médula espinal y las raíces nerviosas espinales (evidencia débil y recomendación moderada) *(figura 4).*

Hasta ahora se ha demostrado que la posición óptima de los electrodos es paralela a los nervios diana después del proceso inicial de que la colocación de una aguja perpendicular puede ser suficiente. Si bien los estudios varían en su diseño, el consenso es que la colocación paralela de electrodos tradicionales es de hecho el enfoque óptimo para LRFN (5).

Opinión similar plantea Cohen al referir que, de acuerdo con las descripciones anatómicas y la literatura disponible, se recomienda la colocación casi paralela (o paralela) de los electrodos tradicionales (sin enfriamiento interno y variaciones diseñadas para aumentar el área de la lesión) para aumentar la probabilidad de RFC del nervio de la rama medial al aumentar el margen de error (evidencia moderada y recomendación débil) (18) *(figura 5)*.

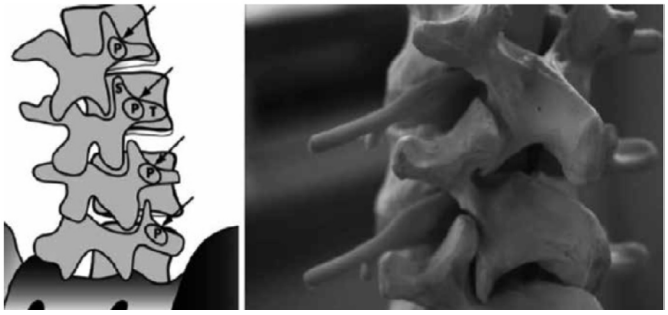

Figura 4. Imagen oblicua *Scotty-dog.* Algara Fonte J, 2017.

Se requiere un dispositivo específico para este propósito. El procedimiento requiere que se realice un test sensitivo y motriz antes de realizar la lesión definitiva, para evitar el posicionamiento próximo a la raíz lumbosacra. Tras las pruebas sensitivas y motrices se genera la lesión de la rama medial. Por lo general, se utilizan protocolos de lesión alrededor de los 80° durante unos 90 segundos. Como puede ser doloroso, eventualmente se asocia el uso de anestésico (7).

Con base en las limitaciones actuales de la RF térmica tradicional y el pequeño tamaño de las estructuras dianas (ramas mediales lumbares y dorsales), la creación de lesiones más grandes con una variabilidad reducida de la lesión puede aumentar la probabilidad de capturar la estructura diana. Si se utilizan lesiones más grandes, se debe tener cuidado de limitar el daño a las estructuras que no constituyen dianas (evidencia baja y recomendación débil) para el uso de lesiones más grandes para mejorar la duración del alivio del dolor (18).

El objetivo de este procedimiento es denervar las facetas cervicales, torácicas y lumbares. Para ello, se deben abordar las ramas mediales del ramo primario, posterior de los nervios raquídeos a los distintos niveles anatómicos bajo control radioscópico o ecográfico. A la hora de realizar este procedimiento es necesario tener en cuenta que:

- Por cada faceta torácica es necesario actuar sobre dos ramos mediales de los ramos posteriores de los nervios raquídeos torácicos para tener en cuenta la incierta inervación de las facetas torácicas.
- La localización de punto diana varía en función de cuál sea la faceta afectada:
  - **Ramo medial de *T1-T4* y *T9-T10*:** el ramo medial contacta con el margen superolateral de la apófisis trasversa de la vértebra torácica. Para su infiltración se dirige la punta de la aguja en un plano axial hacia el margen superolateral de la apófisis trasversa de la vértebra torácica hasta contactar con el periostio.
  - **Ramo medial en los niveles mediotorácicos (*T5-T8*):** el ramo medial no contacta con el hueso y queda suspendido en el espacio intertransverso. Para su infiltración se dirige la punta de la aguja hacia la superficie dorsal de la superficie dorsal de la costilla que se articula con la apófisis trasversa de la vértebra torácica.
  - **Ramo medial en los niveles *T11* y *T12*:** el ramo medial sigue un curso análogo al de los ramos mediales de los ramos posteriores de los nervios raquídeos lumbares. La infiltración se realiza de forma análoga a la de los bloqueos de los ramos mediales de las ramas posteriores de los nervios espinales lumbares *L1, L2, L3* y *L4* (10).

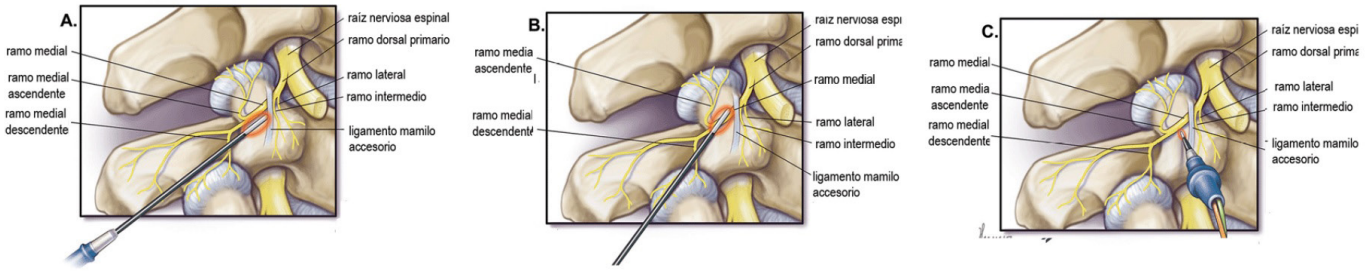

Figura 5. Disposición de los electrodos para la RFC del ramo medial facetario a nivel lumbar: **a.** Paralela, **B.** Casi paralela y **C.** Perpendicular. Modificado de Cohen, 2020.

Según 2020 ASIPP *Guidelines* el nivel de evidencia es elevada y recomendación fuerte, para la guía fluoroscópica o TC obligatoria para todas las intervenciones de articulaciones facetarias (2).

Para la RFC de la rama medial lumbar, se recomienda utilizar la fluoroscopia, ya que las imprecisiones con la colocación y la exposición adicional a la radiación de la TC en comparación con la fluoroscopia excluyen cualquier beneficio teórico (evidencia baja y recomendación moderada). Existe evidencia moderada que respalda el uso de PET-CT para identificar articulaciones facetarias lumbares dolorosas antes de BRNM.

Para la gammagrafía y la resonancia magnética, hay evidencia débil o nula que respalde el uso de estas modalidades de imagen de manera sistemática para identificar las articulaciones facetarias lumbares dolorosas antes del proceder (evidencia baja y recomendación muy débil) (18).

El gran avance que ha significado la introducción de la guía endoscópica es permitir la realización de técnicas en pacientes con lumbalgia después de una cirugía de columna. Esto significa que se puede trabajar cuando el acceso a la articulación facetaria está obstaculizado por la presencia de tornillos y barras, elementos que alteran la anatomía y que impide la realización de la radiofrecuencia convencional realizada solo con la visión de rayos X.

La técnica de radiofrecuencia endoscópica se realiza en quirófano bajo anestesia local. Los pacientes se colocan en decúbito prono con una almohada suave debajo del abdomen para mantener la curva de la columna lumbar y el abdomen sin tensión. Se utiliza, además de la visión endoscopia, un aparato de rayos X para confirmar el punto de entrada para el tratamiento de la rama dorsal de la vértebra con dolor en el punto de intersección del proceso articular superior. Después de la inyección anestésica local del sitio de punción en la piel, se introduce la cánula del sistema de endoscopia hasta la base del proceso transverso.

Se realiza el ajuste la punta de la cánula del endoscopio deslizándose cranealmente sobre el tejido óseo y paralela a la rama medial. Después de que la sonda está en su lugar, la sonda de radiofrecuencia se inserta a través del canal de trabajo. Bajo visión endoscópica, la rama media dorsal se destruye utilizando un cabezal de corte por radiofrecuencia, utilizando alta frecuencia para evitar la regeneración nerviosa (12) *(figura 6)*.

Numerosos estudios han investigado la efectividad de la neurotomía por radiofrecuencia repetida. Según Manchikanti, Schofferman et al. al evaluar la efectividad de la neurotomía por radiofrecuencia repetida para el dolor de la articulación facetaria lumbar, mostraron que la duración media del alivio de la radiofrecuencia lumbar fue de 10,5 meses y que cada repetición de radiofrecuencia tuvo éxito en el 85 % de los pacientes en los que la neurotomía por radiofrecuencia lumbar inicial tuvo éxito. No hubo diferencias significativas entre el primer procedimiento y los procedimientos posteriores en referencia a la duración del alivio o cualquier otro factor (2).

La efectividad de la RFC en el bloqueo de la rama medial debido al dolor de la articulación facetaria lumbar es fuerte y a largo plazo. A partir de los resultados de estudio comparativo entre los resultados de RFP y RFC en el dolor facetario lumbar, Çetin encontró que no hay necesidad de radiofrecuencias frecuentes; a largo plazo (al final del segundo año) los pacientes a los que se les aplicó RFC están más satisfechos a un nivel estadísticamente significativo. Con la aplicación de RFC, los niveles de calidad de vida y actividades diarias de los pacientes se observan iguales antes del dolor articular facetario lumbar (6).

El comité de *American Society of Regional Anesthesia and Pain Medicine* recomienda repetir la RFC de la rama medial lumbar en caso de recurrencia del dolor en pacientes que experimentan un mínimo de tres meses de mejoría (y preferiblemente seis meses de mejoría para múltiples procedimientos) luego de una RFC previa. Dada la disminución en las tasas de éxito informadas en algunos estudios y la duración media del beneficio, se recomienda repetir el procedimiento no más de dos veces al año (evidencia moderada y recomendación moderada).

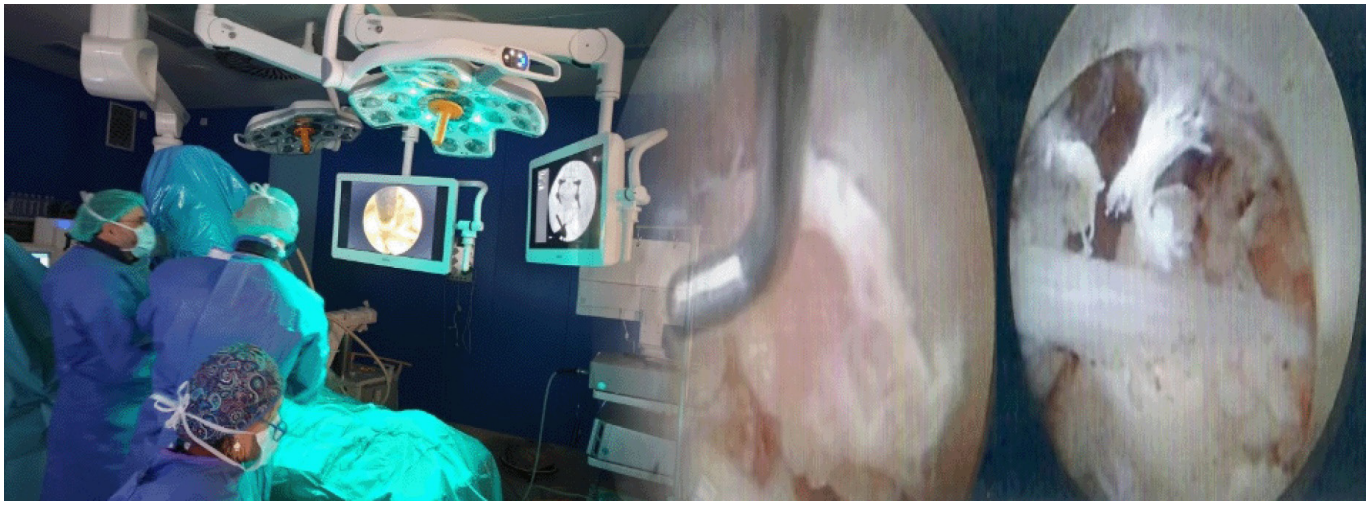

Figura 6. El abordaje endoscópico de la radiofrecuencia térmica ofrece mejores resultados al minimizar la frecuencia de posibles complicaciones. Medicina del Dolor.

El comité no recomienda el uso rutinario de bloqueos pronósticos repetidos antes de la RFC de rama medial lumbar repetida en pacientes que experimentan una recurrencia de dolor inicial en un marco de tiempo fisiológico, pero reconoce que pueden ser útiles cuando no está claro si el dolor actual es igual o similar al dolor experimentado antes de la RFC anterior (evidencia baja y recomendación débil) (18).

Contraindicaciones

Las contraindicaciones de la radiofrecuencia térmica o continua del ramo medial facetario no difieren notablemente de las reconocidas para la radiofrecuencia de manera general. Entre las contraindicaciones más importantes se encuentran las siguientes:

- Coagulopatía.
- Embarazo.
- Infección de la piel en el lugar a realizar la punción o infección sistémica.
- Pacientes con trastornos medulares.
- Incapacidad de llegar el punto deseado de la faceta o rama medial debido a las extensas masas de artrodesis (7).

Complicaciones

La proximidad de la médula espinal y de los nervios raquídeos hace imperativa la realización de este procedimiento, únicamente por personal entrenado y con experiencia en las técnicas intervencionistas de dolor con una adecuada formación anatómica. Las complicaciones son poco frecuentes, especialmente si el bloqueo facetario se realiza empleando la técnica descrita para conseguir una adecuada colocación de la aguja con seguridad. Las complicaciones son debidas al posicionamiento de la aguja o a la administración de medicamentos (10). Dentro de las posibles complicaciones se incluyen:

- Inflamación local y dolor en la zona de punción, es lo más frecuente.
- Exacerbación del dolor.
- Reacción adversa o alergia al contraste o a los fármacos administrados.
- **Complicaciones neurológicas:** se han descrito, pero son excepcionales las parestesias, sensación de acorchamiento y parálisis. En caso de que se realice una punción demasiado medial se pueden producir punciones a nivel epidural, subdural, o subaracnoideo, así como traumatismos de la médula espinal y de las raíces nerviosas. La punción demasiado profunda entre las apófisis transversas puede provocar una lesión de la raíz.
- **Infecciones:** absceso en el punto de punción, espondilodiscitis, artritis séptica, absceso epidural y meningitis química. Son muy poco frecuentes si se realiza el procedimiento en condiciones de asepsia y antisepsia.
- **Complicaciones vasculares:** hematoma epidural o en punto de punción.
- Neumotórax, como posible complicación de los procedimientos realizados a nivel torácico.

El procedimiento estándar en el tratamiento del dolor de la articulación facetaria lumbar es crear una lesión con la producción constante de calor de la ablación de 80° C durante 60 a 90 segundos. Esto indica la formación de la coagulación térmica máxima de la rama medial lumbar de la rama dorsal. Uno de los posibles efectos secundarios de la RFC es la disestesia cutánea dolorosa y el aumento del dolor durante la inflamación neurológica o neurogénica. Este dolor puede causar malestar y requerir la prescripción de medicación opioide o no opioide para el manejo del dolor postprocedimiento. El tratamiento del dolor se puede utilizar de forma predominante en los tratamientos para el dolor postprocedimiento (6).

La inyección de esteroides a través de la cánula después de la ablación, pero antes de su extracción, puede reducir el dolor y la incomodidad después de la RFC (evidencia baja y recomendación débil) (18).

También se describe el daño permanente de la raíz lumbosacra en situaciones de inserción inadvertida intraforaminal de la aguja, en casos de denervación por radiofrecuencia (7).

Conclusiones

La denervación facetaria por radiofrecuencia es una opción para los pacientes que presentan alivio con bloqueo anestésico previo. La radiofrecuencia térmica muestra mayores resultados a largo plazo que la técnica continua para el tratamiento del dolor facetario. Las evidencias de respuesta terapéutica varían según la localización anatómica de los ramos mediales, alcanzando los mejores resultados a nivel lumbar. Las complicaciones y contraindicaciones de la radiofrecuencia convencional del ramo medial facetario no difieren notablemente de las descritas para otras modalidades de radiofrecuencia ablativa.

Bibliografía

1. Won HS, Yang M, Kim YD. Facet joint injections for management of low back pain: a clinically focused review. Anesth Pain Med 2020; 15:8-18
2. Manchikanti L, Kaye AD, Soin A, Albers SL, Beall D, Latchaw RE, et al. Comprehensive Evidence-Based Guidelines for Facet Joint Interventions in the Management of Chronic Spinal Pain: American Society of Interventional Pain Physicians (ASIPP) Guidelines. Pain Physician 2020; 23:1-127
3. Cuesta González-Tascón C, Solís-González M, Maestro-Borbolla A, Rubio-Sánchez A, de Andrés-Ares J, Gilsanz-Rodríguez F. Denervex: una nueva opción en el manejo terapéutico del síndrome facetario lumbar. Rev. Soc. Esp. del Dolor, 2018; 26 (Supl. 1). [Internet] Recuperado a partir de: https://www.resed.es/Documentos/ArticulosNew/12.-P-069.pdf
4. Algara-Fonte J, López-Rodríguez M. Radiofrecuencia. En: Manual Básico de Dolor de la SGADOR, 2017.Cap 17: 237-44
5. Lee DW, Pritzlaff S, Jung MJ, Ghosh P, Hagedorn JM, Tate J, et al. Latest Evidence-Based Application for Radiofrequency Neurotomy (LEARN): Best Practice Guidelines from the American Society of Pain and Neuroscience (ASPN). Journal of Pain Research 2021:14 2807–31
6. Çetin A, Yektas A. Evaluation of the Short- and Long-Term Effectiveness of Pulsed Radiofrequency and Conventional Radiofrequency Performed for Medial Branch Block in Patients with Lumbar Facet Joint Pain. Pain Research and Management 2018. [Internet] Recuperado a partir de: https://doi.org/10.1155/2018/7492753
7. Dal Oglio da Rocha LG. Técnicas de bloqueos y denervación facetaria. Programa de Formación Continua AOSpine. [Internet] Recuperado a partir de: https://www.resed.es/Documentos/ArticulosNew/12.-P-069.pdf
8. Carvajal-Valdy G, Rodríguez-Miranda R, Benavides-Cordero R, Ferrandino–Carballo M. Neurotomía por radiofrecuencia como estrategia de control del dolor crónico relacionado con osteoartrosis: síntesis de técnicas y resumen de la evidencia. Crónicas Científicas 2019; 13(13): 30-49
9. Martínez-Suárez JE. Cervicobraquialgias, radiculopatías, síndrome facetario cervical y cefaleas cervicogénicas. En: Yera-Nadal JL. Temas de Medicina del Dolor. Editorial Ciencias Médicas; La Habana, 2017. Cap. 13: 180-91
10. Dolopedia. Radiofrecuencia sobre los ramos mediales de los ramos primarios posteriores de los nervios raquídeos torácicos. [Internet] Recuperado a partir de: https://dolopedia.com/articulo/%20radiofrecuencia-sobre-los-ramos-mediales-de-los-ramos-primarios-posteriores-de-los-nervios-raquideos-toracicos. Citado 15 mayo 2021
11. Gómez-Vega JC, Ocampo-Navia MI, Marin-Navas F, Díaz-Orduz RC, Berbeo-Calderon ME. Articulación facetaria lumbar: correlación anatómica, clínica e imagenológica. Rev. Argent Neuroc. 2020; 34(3): 200-8
12. Medicina del Dolor. Denervación de la articulación facetaria bajo endoscopia. [Internet] Recuperado a partir de: https://medicinadeldolor.es/tratamientos/tratamientos-de-la-hernia-discal-y-del-dolor-de-la-columna/denervacion-de-la-articulacion-facetaria-bajo-endoscopia
13. Contreras-Lopez WO, Navarro PA, Vargas MD, Alape E, Camacho-Lopez PA. Radiofrecuencia Pulsada versus Radiofrecuencia Continua para el dolor lumbar de origen facetario: una revisión sistemática. MedUNAB. 2018;20(3):33-34
14. Price C, Reeves B, Ahmad A, Baloch M, Baranidharan G, Correa R, et al. Radiofrequency denervation of the lumbar facet joints: guidelines for the RADICAL randomized controlled trial. British Journal of Pain 2021; 15(3): 251–8

15. Schneider BJ, Doan L, Maes MK, Martínez KR, González Cota A, Bogduk N. Revisión sistemática de la eficacia de la rama medial lumbar térmica neurotomía por radiofrecuencia estratificada para métodos de diagnóstico y procedimientos técnica. Pain. Med. 2020, 10 de febrero

16. Lee CH, Chung CK, Kim CH. The efficacy of conventional radiofrequency denervation in patients with chronic low back pain originating from the facet joints: a meta-analysis of randomized controlled trials. Spine J 2017; 17:1770-1780

17. Chappell ME, Lakshman R, Trotter P, Abrahams M, Lee M. Radiofrequency denervation for chronic back pain: a systematic review and meta-analysis. BMJ Open 2020;10: e035540. Recuperado a partir de: https://pubmed.ncbi.nlm.nih.gov/32699129/

18. Cohen SP, Bhaskar A, Bhatia A, Buvanendran A, Deer T, Garg S, et al. Consensus practice guidelines on interventions for lumbar facet joint pain from a multispecialty, international working group. Reg Anesth Pain Med 2020; 0:1–44. Recuperado a partir de: https://rapm.bmj.com/content/45/6/424.abstract